GEWALT IM BRONZEZEITLICHEN VRABLE, SLOWAKEI

DAI Standort Referat für Naturwissenschaften, Anthropolgie

Laufzeit seit 2009

Disziplinen Anthropologie, Anthropometrie, Paläopathologie

METADATEN

Projektverantwortlicher Julia Gresky

Adresse

Email Julia.Gresky@dainst.de

Team Julia Gresky, Emmanuele Petiti

Laufzeit seit 2009

Fokus Auswertung

Disziplin Anthropologie, Anthropometrie, Paläopathologie

Methoden Altersbestimmungen, DNA-Analysen, Dünnschliffuntersuchungen, Geschlechtsbestimmungen, Isotopenanalyse, Menschenknochenanalyse, Mikroskopie, Rasterelektronenmikroskopie (REM), Zahnuntersuchungen

Partner Christian-Albrechts-Universität zu Kiel

Schlagworte Bronzezeit, Lebewesen, Hominiden, Soziale und berufliche Gruppen

Projekt-ID 2396

Permalink https://www.dainst.org/projekt/-/project-display/1998608

OVERVIEW

Seit 2009 werden Grabungen im Bereich des Friedhofs und der Siedlung in Vrable, Südwest Slowakei durchgeführt. Die Region um Vrable war in der Bronzezeit eine wichtige Kontaktzone zwischen verschiedenen Mittel- und Südosteuropäischen Kulturen und ist daher von großem Interesse für anthropologische Untersuchungen. Außerdem liegt die Siedlung in der Nähe der Karpaten, die bekannt für ihre großen Gold-, Kupfer- und Zinnvorkommen sind. Die archäologische Fragestellung wie sich die Metallurgie auf die früh- und mittelbronzezeitlichen Gemeinschaften am Nordwestrand des Karpatenbeckens auswirkte, wird in den anthropologischen Untersuchung auf den Menschen übertragen: In diesem Projekt soll untersucht werden, ob und in welcher Weise sich Metallverarbeitung auf die Gesundheit der Menschen ausgewirkt hat. Welche Krankheiten am Skelett sind bei den Bronzezeitlichen Bewohnern Vrables zu finden? Wie gestaltet sich die demographische Struktur der Bevölkerung, auch im Vergleich zu zeitgleichen Siedlungen?

RAUM & ZEIT

FORSCHUNG

METHODEN

Der große Friedhof liegt im Süden der Siedlung. Leider sind viele der Gräber schon während der Bronzezeit beraubt worden, die Bestattungen sind daher zum Teil gestört, die Skelettelemente vermischt. Abgesehen von der Störung sind die Knochen relativ gut erhalten. Allerdings sind viele der Knochenoberflächen von einer nicht ablösbaren Sinterschicht bedeckt.

KULTURERHALT

VERNETZUNG

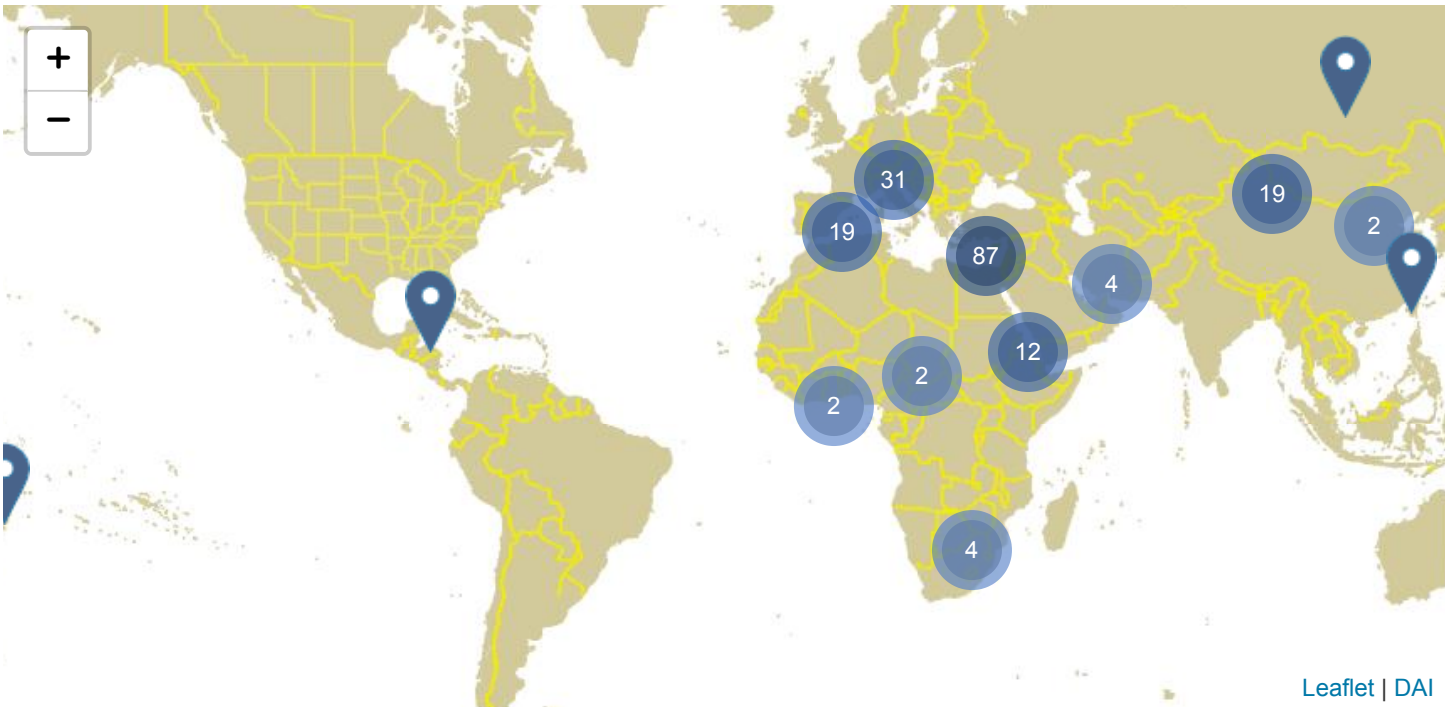

ERGEBNISSE

Eine vorläufige Alters- und Geschlechtsbestimmung ergab folgende Ergebnisse: 29 verschiedene Individuen waren durch mindestens einige Knochen repräsentiert. Acht Frauen und neun Männer konnten bestimmt werden. Bei 12 Individuen war (meist aufgrund des geringen Lebensalters) keine Geschlechtsangabe möglich. 18 Individuen sind im adulten Alter verstorben. Die übrigen elf Individuen verstarben im jugendlichen Alter sowie im Kindesalter.

Eine Übersichtsartige Untersuchung auf pathologische Prozesse, die sich am Skelett darstellen, zeigte eine relative hohe Kariesfrequenz, entzündliche Prozesse der Nasennebenhöhlen sowie eine interessante Häufung verschiedener Frakturen. Abgesehen von „alltäglichen“ Brüchen z.B. der Rippen oder Hand- und Fußknochen wurden Brüche verschiedener andere Knochen gefunden, die auf interpersonelle Gewalt hindeuten. Perimortale Schädelverletzungen dokumentieren Gewalt gegen adulte Männer aber auch gegen Kinder. Eine detaillierte Auswertung der Gewaltanwendungen wird momentan

durchgeführt. Dazu gehören die Bestimmung der Art der Waffen, des möglichen Tathergangs, sowie der Art der Verletzung.

Fallstudie eines “gesunden” Skelettes

Natürlich gibt es nicht nur Kranke und Gewaltopfer in einer Population, sondern auch Individuen in einem relativ gesunden Zustand (immer mit der Einschränkung, dass die Weichteile, als Sitz vieler Erkrankungen, nicht mehr vorhanden sind). Aber auch bei einem „gesunden“ Mensch sammeln sich im Laufe des Lebens Veränderungen am Skelett. Als Beispiel dient das Skelett eines etwa 30-40 jährigen Mannes aus der Sondage 22. Eine genaue Untersuchung seines Skelettes ergab folgende Hinweise auf Krankheiten, die der Mann im Laufe seines Lebens überstanden hatte: Schmelzhypoplasien an den Zähnen belegen eine Mangelernährungs- oder Krankheitsphase zwischen seinem dritten bis fünften Lebensjahr. Leichte Spuren einer Entzündung des Zahnhalteapparates können möglicherweise durch Zahnsteinreste, die an den Zahnkronen sichtbar sind, verursacht worden sein. Abgesehen von einer starken Abrasion des ersten linken unteren Mahlzahnes ist der Abrasionsgrad der Zähne altersentsprechend. Eine übermäßig starke Abrasion an den Zähnen des linken Unterkiefers könnte zu dem intravitalen Zahnverlust der beiden hinteren Mahlzähne geführt haben. Bei einer starken Abnutzung der Zähne kommt es zu einer Eröffnung des Wurzelkanals, Bakterien können eindringen und zu einem Wurzelabszess führen, der zum Ausfallen des Zahns führen kann. Der Verlust der Zähne trat nicht allzu lang vor dem Tod des Mannes auf. Auch eine Karies kann Ursache für den Zahnverlust sein, aber es sind keine weiteren Hinweise auf eine Karies vorhanden. Die Gründe für die unregelmäßige Abrasion der linken unteren Mahlzähne sind wegen des fehlenden Oberkiefers nicht sicher feststellbar. Möglich wäre eine Fehlstellung des Kiefers mit besonderer Belastung der unteren linken Mahlzähne oder auch eine Arbeit, bei der die Mahlzähne zur Hilfe genommen und dadurch in einer unphysiologischen Weise belastet wurden.

Der Mann hatte eine leichte S-förmige Skoliose der Wirbelsäule. Diese wird wegen der sie umgebenden Weichteile nicht sichtbar gewesen sein, hat aber eine Arthrose der rechtsseitigen Rippenwirbelgelenke bedingt. Ein entzündlicher Prozess in der unteren Hälfte des rechten Brustkorbs, z.B. in Form einer Rippenfellentzündung, war zum Todeszeitpunkt noch nicht ausgeheilt, ebenso der Bruch der neunten linken Rippe.

Die Ansätze der Schulter-Arm Muskulatur am Knochen sind rechts- mehr als linksseitig stark ausgebildet, zum Teil gibt es Hinweise auf Überlastungserscheinungen. Dies spricht für eine starke körperliche Belastung des Oberkörpers.

An den Unterschenkelknochen sind Spuren eines entzündlichen Prozesses, möglicherweise einer Entzündung der tiefen Beinvenen zu sehen. Hinzu kommt eine Zerrung der Bänder des oberen Sprunggelenks mit Spuren eines linksseitigen kleinen Bandausrisses. Eine übermäßige Belastung des Ansatzes der Achillessehne ist an beiden Fersenbeinen zu beobachten. Zusammen mit Spuren von Bandzerrungen an den Mittelfußknochen und den körpernahen Zehen spricht dies für eine starke Belastung der Füße, wobei die Arthrose im Bereich des Mittel- und Vorfußes rechts stärker ausgeprägt ist als links.

Leider fehlt der Schädel, an dem sich viele Krankheiten manifestieren. Die am postcranialen Skelett zu beobachtenden Veränderungen zeigen keine gravierenden Mangelernährungs-, Krankheits-, oder Belastungsphasen und können im Laufe eines normalen körperlich aktiven Menschenlebens auftreten, damals genauso wie heute.

iDAI.bibliography

The rise and decline of the Early Bronze Age settlement Fidvár near Vráble, Slovakia.

iDAI.gazetteer

https://gazetteer.dainst.org/app/#!/show/2059215

PARTNER & FÖRDERER

PARTNER

Christian-Albrechts-Universität zu Kiel

TEAM

DAI MITARBEITENDE

Julia Gresky

Julia.Gresky@dainst.de

Emmanuele Petiti

Emmanuele.Petiti@dainst.de

EXTERNE MITGLIEDER

Prof. Dr. Felix Bittmann

Univ.-Prof. Dr Joachim Burger

Prof. Dr. Jozef Bátora

Prof. Dr. Dr. Bernhard Eitel

Prof. Dr. Martin Furholt

Prof. Dr. Thomas Stöllner